Dup Dup 1928
Lane Medical Library

Aus dem Pathologischen Institut zu Göttingen.

Über einen tödlichen Fall von Lippensarkom bei einem Kinde, nebst statistischen Angaben um Sarkome.

SMITH ELY JELLIFFE

Inaugural-Dissertation

zur

Erlangung der Doktorwürde
der Hohen Medizinischen Fakultät der
Georg-August-Universität zu Göttingen

vorgelegt von

Abdol-Hamid Khan Ahy
aus Teheran.

Göttingen 1928.

Druck der Göttinger Handelsdruckerei.

Referent: Geheimrat Prof. Dr. Ed. Kaufmann.

Tag der mündlichen Prüfung: 22. Juli 1928.

Angeregt durch den gütigen Vorschlag meines hochverehrten Lehrers, des Herrn Geheimrat Prof. Dr. Ed. Kaufmann, soll an dieser Stelle über einen seltenen Fall berichtet werden. Es handelt sich um ein Lippensarkom bei einem $1^1/_2$jährigen Kinde. Mit der Frage über die Häufigkeit der Sarkome im jugendlichen Alter werden wir uns am Ende dieser Abhandlung, soweit es uns die Statistik des hiesigen Pathologischen Institutes erlaubt, ausführlich beschäftigen. Wir wollen aber vorläufig uns an den Ausgangspunkt dieser Arbeit halten und hierüber alles berichten, was wir aus der klinischen Anamnese des Falles feststellen konnten. Das $1^1/_2$jährige Kind R. M. war vier Wochen vor seiner Aufnahme in die Hannoversche Kinderheilanstalt am 26. 10. 1925 hingefallen, wobei es sich einen Schneidezahn in die Unterlippe stieß. Von dieser Zeit ab blieb die Unterlippe angeschwollen, sonst war es stets gesund gewesen. Da aber die Anschwellung immer weiter zunahm, schickte der behandelnde Arzt es zwecks Operation in die oben erwähnte Heilanstalt. Die körperliche Untersuchung zeigte ein blasses, schlecht entwickeltes Kind in mäßigem Ernährungszustande, mit herabgesetztem Tonus und Turgor. Seine Unterlippe war stark verdickt und vorgetrieben; an der Innenseite derselben war eine kleine, schmierige Ulceration festzustellen. Die Schwellung war sehr derb. Dabei waren die Drüsen beiderseits am Kieferwinkel hart und bohnengroß geschwollen. An den Lungen war der Klopfschall überall hell, das Atemgeräusch rauh, und man fand auskultatorisch einzelne grobe Rasselgeräusche. Das Kind hustete sehr heftig und anfallsweise. Zwei Tage nach der Aufnahme wurde unter der Lokalanästhesie durch eine keilförmige Excision der bohnengroße Tumor aus der Unterlippe entfernt, wonach eine Naht der Ränder erfolgte. Das excidierte Stück wurde zur mikroskopischen Untersuchung dem Pathologischen Institut in Göttingen zugesandt, wo die Diagnose eines sehr zellreichen fasciculären Spindelzellen-

Sarkoms mit vielen Kernteilungsfiguren gestellt wurde. Etwa einen Monat später, nachdem die Wunde verheilt war, wurde das Kind mit gutem Allgemeinbefinden aus der Anstalt entlassen. Am 12. April 1926 mußte es wegen einer gut walnußgroßen Schwellung unter dem Kinn, die in den letzten Wochen langsam entstanden war, dort wieder aufgenommen werden. In der Heilanstalt wurde unter dem Kinn eine über walnußgroße, harte Drüsenschwellung, die gegen die Umgebung gut abgrenzbar und palpabel war, festgestellt. Zwei Tage später erfolgte in Aethernarkose das Herausschälen der Drüse, welche, ebenfalls in Göttingen mikroskopisch untersucht, sich als großzelliges polymorphzelliges Spindelzellensarkom mit zahlreichen Mitosen herausstellte. Ungefähr 40 Tage darauf wurde das Kind wiederum nach vollkommenem Verheilen der Wunde aus dem Krankenhaus entlassen. Am 20. Juli 1926 wurde es zum dritten Mal in die Heilanstalt wieder aufgenommen, dies Mal aber, weil es seit 8 Tagen angeblich stark unter Husten und Atemnot litt und seit einem Tage „Ziehen der Atmung“ aufwies. Die klinische Untersuchung ergab ein sehr elendes Aussehen, starke Dyspnoe, so daß das Kind förmlich nach Luft rang. Die ganze rechte Lunge erwies sich als gedämpft, nirgends hörte man ein Atemgeräusch. Die linke Lungenspitze war ebenfalls gedämpft, mit gänzlicher Aufhebung des Atemgeräusches; man hörte über dem linken Unterlappen ein verschärftes Atmen. An demselben Abend trat der Exitus letalis ein. Daraufhin fand die Sektion des Falles statt, wobei man folgenden Befund erhob:

Die ganze rechte Lunge erwies sich als eine harte, gänzlich derbe Masse, die noch nach Art der drei Lungenlappen in drei Teile zu trennen war; nirgends zeigte sich noch ein lufthaltiges Gewebe. An der linken Lungenspitze saß ein gut apfelgroßer, derber Tumor, der ganz von derselben Beschaffenheit war wie die rechte Lungengeschwulst. Weiter fand man am Mediastinum fest mit diesem verwachsen, einen eigroßen Tumor von sehr derber Konsistenz. Die histologische Untersuchung ergab ein polymorphzelliges Spindelzellen-Sarkom, dessen Polymorphie viel

ausgeprägter und größer war als in dem vor neun Monaten untersuchten Primärtumor.

Insoweit handelt es sich um die getreue Wiedergabe des Berichtes der Hannoverschen Kinderheilanstalt über den vorliegenden Fall. Nun können wir, da es uns dank des Vorhandenseins der sorgfältig aufbewahrten Präparate durch das hiesige Institut möglich ist, eine objektiv pathologische Untersuchung anzustellen, eine genaue mikroskopische und makroskopische Beschreibung der einzelnen Gewebsveränderungen geben. Der Systematik halber möchten wir jedes von der Krankheit befallene Organ zuerst exakt makroskopisch und mikroskopisch betrachten. Zu beschreiben sind einmal der Primärtumor selbst, dann die sarkomatös veränderte Lymphdrüse unter dem Kinn und zum Schluß die Brustorgane. Bei dem Primärtumor handelt es sich makroskopisch um ein Stück von der Unterlippe, das die Geschwulst in seinem Gewebe umschließt. Bei bloßer Betrachtung sieht man äußerlich die feinen Falten der Lippenhaut, deren Farbe blaßgelblich ist (das Präparat liegt seit einem Jahre in Formol). Das ganze Stück fühlt sich derb und wenig elastisch an; es macht im Vergleich mit der normalen Unterlippe einen stark verdickten Eindruck. Sein Durchschnitt zeigt einen etwa 3–4 mm langen und 2–3 mm breiten, rund bis oval aussehenden Tumor, welcher eine markig, gelbweiße Farbe besitzt und gut durch eine kaum sichtbare bogenförmige Linie von allen Seiten abgegrenzt ist. Sonst kann man weder an der ganzen Oberfläche, noch am Durchschnitt etwas Besonderes feststellen; man findet auch keine Ulceration.

Mikroskopischer Befund: Mit der schwachen Vergrößerung sieht man am Rande des Präparates die Lippenhaut mit ihren verschiedenen Gebilden, darunter die Lippenmuskulatur, der dann die Geschwulst selbst folgt. Diese besteht vor allem aus fasciculär angeordneten Spindelzellen. Durch die starke Vergrößerung läßt sich eine gewisse Polymorphie der Zellen feststellen. Hier und da kann man auch außer einigen Gefäßen Kernteilungsfiguren wahrnehmen. Was die geschwulstige Veränderung der

Lymphdrüse betrifft, so ist sie zweifellos auf einen metastatischen Sarcomknoten zurückzuführen; leider ist es uns in diesem Falle unmöglich, eine makroskopische Beschreibung der Drüse zu geben, da nur noch das mikroskopische Präparat vorliegt. Die mikroskopische Untersuchung zeigt bei schwacher Vergrößerung Fascikel von Spindelzellen mit sehr wenig Bindegewebe; die starke Vergrößerung läßt außer den Spindelzellen noch Rundzellen und viele Mitosen erkennen. Jedenfalls ist die Polymorphie hier sehr stark und geht mit Vakuolenbildungen in den Kernen einher. Nun müssen noch die sarkomatösen Veränderungen im Bereich der Brustorgane beschrieben werden. Wir fangen mit der Betrachtung der linken Lunge an. Diese bedeckt teilweise das kindesfaustgroße Herz, zeigt sehr deutlich ihre normale Lappung und läßt sich durch die Farbe und Konsistenz noch gut als solche erkennen. In ihrer Spitze sitzt ein etwa apfelgroßer derber Tumor, der eine viel härtere Beschaffenheit als die übrigen Teile der linken Lunge aufweist.

Mikroskopisch findet man hier bei schwacher Vergrößerung keine Spur von normalem Lungengewebe. Die Geschwulst setzt sich vorwiegend aus Spindelzellen zusammen, die auch hier fasciculär angeordnet sind; man sieht nur äußerst wenig kollagene Fasern. Die starke Vergrößerung läßt eine starke Polymorphie der Zellen mit vakuoligen Bildungen erkennen. Kernteilungsfiguren sind in mäßiger Menge vorhanden.

Die rechte Lunge ist im Gegensatz zur linken bis auf einen kleinen Teil des Oberlappens so ausgiebig von Tumormassen durchsetzt, daß sie als solche nicht mehr erkennbar ist. Entsprechend der Lappung der rechten Lunge findet man hier drei zusammenhängende Tumoren und zwar ist der dem Unterlappen entsprechende etwas kleiner als der, welcher die Stelle des Mittellappens eingenommen hat. Dieser Unterlappentumor ist von gut Apfelgröße und grobhöckriger Beschaffenheit. Seine Farbe ist blaß-grau-weiß bis gelblich-weiß.

Mikroskopisch zeigt dieser Unterlappentumor nichts vom normalen Lungengewebe. Die Geschwulst besteht aus fasciculär an-

geordneten Spindelzellen; Bindegewebszüge und Gefäße fehlen fast vollständig. Mit der starken Vergrößerung ist eine ausgesprochene Polymorphie ohne das Vorhandensein von Mitosen festzustellen. Der zweite Tumor entspricht nicht allein dem Mittellappen, sondern er schließt noch einen großen Teil des Oberlappens in sich ein. Er ist vor allem bei weitem größer als die beiden anderen. Dieser Tumor ist beinahe mannesfaustgroß und deutlich von dem des Unterlappens getrennt. Die Höckerbildung ist nicht so deutlich ausgesprochen; er sieht vielmehr wie eine kompakte Masse aus, die an verschiedenen Stellen bucklige Gebilde trägt. Auf der ventralen Seite sieht der Tumor graublau, auf der dorsalen Seite grauweiß aus. Hier ist die Geschwulstwucherung so stark, daß man von der Pleura visceralis nichts wahrnehmen kann und, daß man mehr zu der Annahme geneigt ist, die Pleura wäre in der Geschwulstsubstanz mit einbegriffen. Bei der mikroskopischen Untersuchung dieses Tumors erkennt man am Rande des Präparates reichlich Bindegewebe, das viele Kapillaren und kleine Gefäße enthält, das aber nicht von der Geschwulstmasse zu trennen ist. Der Tumor selbst weist hier auch sehr viel Spindelzellen auf, die aber keine fasciculäre Anordnung zeigen. Die starke Vergrößerung zeigt stellenweise eine starke Polymorphie; dabei ist das Bindegewebe vaskularisiert und stellt im wesentlichen ein lockeres, fibrilläres Gewebe dar. Der dritte Tumor sitzt direkt an der Spitze des Oberlappens auf dem nicht alterierten Lungengewebe. Es ist der kleinste von allen und deutlich von seinem Nachbartumor isoliert. Sein Aussehen zeigt eine Lappung, die den Tumor in zwei Höcker teilt. Die Oberfläche der Geschwulst ist glatt, die Farbe gelb-weiß, die Größe gleicht etwa einem Säuglingshandteller. Das unter dem Tumor liegende Gewebe ist wohl die normale Lungensubstanz, die sich aber etwas derber als sonst und wie infiltriert anfühlt. Das hier zugehörige mikroskopische Präparat weist ein fascikuläres Spindelzellensarkom mit wenig Bindegewebe auf. Bei starker Vergrößerung kann man hier auch eine starke Polymorphie und einige Mitrosen feststellen.

Das Perikard zeigt keine Veränderung, es ist glatt und spiegelnd, nicht verdickt und enthält keinerlei Geschwulstmassen. Dagegen findet man im Raume zwischen dem Herzbeutel einerseits und der rechten Lunge andererseits, also im Mediastinum, einige Verdickungen und teilweise große, derbe geschwulstige Neubildungen im Gewebe. Diese Tumormassen treten in Form von mehr oder weniger prominenten und dicken Knollen auf, welche zusammengenommen eine über ein eigroße Geschwulst bilden, sa daß man nicht in der Lage ist, die wahre Lage des Ursprungsgewebes erkennen zu können. Die Farbe und Konsistenz dieses Tumors differieren auch in keiner Weise mit dem der vorher betrachteten Geschwulstknoten. Sein mikroskopisches Bild zeigt am Rande einige Bindegewebsbündel, sonst stellt es einen Haufen von vorwiegend Spindelzellen dar, die die Diagnose eines Sarkoms leicht ermöglichen. Bei starker Vergrößerung kann man auch hier die auffallende Polymorphie erkennen.

Was das Herz selbst anbetrifft, so ist äußerlich nichts Pathologisches festzustellen. Im Herzen findet man einige Blutgerinnsel. Die Klappen sind überall unverändert, das Endocard glatt und spiegelnd, der Herzmuskel ist intakt, die Koronargefäße sind gut durchgängig. Die großen Gefäße des Herzens, wie auch Aorta, Trachea und Oesophagus sind nicht von der Neubildung eingenommen und zeigen keine Veränderung. Die Thymusdrüse ist vorhanden und verhältnismäßig groß, sonst weist sie keine geschwulstartige Erkrankung auf, ist körnig, von blaßgelber Farbe.

Es handelte sich also um ein polymorphzelliges, fasciculäres Spindelzellensarkom, das bei einem $1^1/_2$jährigem Kinde an der Unterlippe aufgetreten war. Nach der Exstirpation des Tumors und Verheilung der Wunde metastasierte diese Geschwulst bald in die direkt unter dem Kinn befindlichen Lymphdrüse. Sechs Monate darauf, nachdem diese Drüse entfernt worden war, starb das Kind unter Zeichen der Cyanose und Atemnot. Die Sektion des Falles ergab metastatische Knoten in beiden Lungen.

Die rechte Lunge war vollkommen in Tumormassen umgewandelt; die linke Lunge zeigte an ihrer Spitze nur einen apfelgroßen Tumor. Die mikroskopische Untersuchung dieser Präparate zeigte durchweg das Bild eines fasciculär angeordneten Spindelzellen-Sarkoms wie der Primärtumor.

Als Beitrag zur Frage der Häufigkeit der Sarkome im jugendlichen Alter soll im Folgenden das Material des hiesigen Instituts, welches sich aus den Einsendungen zusammensetzt, statistisch bearbeitet werden. Es ist mir gelungen, mit wohlwollender Erlaubnis unseres hochverehrten Lehrers aus allen Einsendungen, die seit dem 1. April 1909 bis zum 1. April 1927 in das Göttinger Pathologische Institut eingelaufen sind, 1248 Sarkomfälle herauszuzählen, welche zunächst auf die einzelnen Lebensdezennien und Geschlechter verteilt in einer Tabelle demonstriert werden sollen.

Tabelle

Jahrzehnte	Männer	Frauen	ohne Geschl.-Angabe	Männer u. Frauen
von Geburt bis zum 9. Lebensjahre	37	37	13	87
vom 10. bis zum 19. Lebensjahre	66	61	3	130
vom 20. bis zum 29. Lebensjahre	65	92	1	158
vom 30. bis zum 39. Lebensjahre	50	82	2	134
vom 40. bis zum 49. Lebensjahre	81	98	—	179
vom 50. bis zum 59. Lebensjahre	95	119	—	214
vom 60. bis zum 69. Lebensjahre	60	60	3	123
vom 70. bis zum 79. Lebensjahre	24	24	1	49
vom 80. bis zum 89. Lebensjahre	7	4	1	12
ohne Altersangabe	47	65	50	162
Summe	532	642	74	1248

Aus dieser Statistik läßt sich 1. entnehmen, daß das weibliche Geschlecht im Verhältnis zu dem männlichen von Sarkomen häufiger befallen wird, denn, nach dieser Tabelle beurteilt, übertrifft die Zahl der befallenen Frauen um 110 Fälle die der Männer. Das kann man aber auch durch die an und für sich seltene Literatur über Sarkomstatistik feststellen. So können wir hier die Statistiken von Dr. E. Gurlt und G. Wild angeben; wonach der erstere unter 894 Sarkomfällen 398 Fälle für das männliche, 483 Fälle für das weibliche Geschlecht zusammengestellt hat. Die übrigbleibenden 13 Fälle sind ohne Geschlechtsangabe. Die Statistik von G. Wild findet unter 320 Fällen 144 für das männliche und 176 Fälle für das weibliche Geschlecht. Sonst sind solche maßgebende und zu dieser Arbeit passende Statistiken in der Literatur nicht vorhanden; man findet entweder solche Arbeiten, die zu wenig Fälle für eine Statistik aufweisen und deshalb nicht zu verwerten sind, so z. B. den Beitrag von Dr. O. Rapok, der unter 141 von ihm zusammengestellten Sarkomfällen 88 dem männlichen und 53 dem weiblichen zuschreibt; oder solche Abhandlungen, die kaum diese Frage berühren und andere Characteristica der Sarkome behandeln, wie z. B. die Arbeiten von C. Löwenthal, G. Wild und L. Burckhardt. Weiter ersieht man aus unserer Statistik, daß es nicht gerade das jugendliche Alter ist, welches öfter an Sarkom erkrankt, sondern vielmehr das höhere Alter. So erreichen, wie unsere Statistik ergibt, die Sarkome im 6. Dezennium für beide Geschlechter ihren Höhepunkt; diesem Dezennium folgt dann zuerst das 5. ebenso für beide Geschlechter, dann für die Frauen das 3., für Männer das 2., weiterhin für die Frauen das 4., für die Männer das 3., noch weiter für Frauen das 2., für Männer das 7., dann noch für Frauen das 7., für Männer das 4. und dann erst das 1. Nach diesem folgt das 8. und zum Schluß das 9. Dezennium. In der Literatur findet sich eine Arbeit, die unserer entspricht und in dieser Hinsicht mit ihr übereinstimmt. G. Wild nämlich stellte aus Einlaufjournalen des Münchner Pathologischen Institus aus den Jahren 1876 bis 1889

320 Sarkomfälle zusammen, wobei am meisten das 5., dann das 6. Dezennium befallen ist. Diese Ansicht, daß durchaus nicht das jugendliche, sondern das höhere Alter besonders häufig Sarkome aufweist, wird auch von französischer Seite vertreten, wie aus Arbeiten von Albert und Henri Malherbe hervorgeht und ist neuerdings auch in einer Arbeit aus dem Institut von Schridde in Dortmund hervorgehoben worden. Sonst sind in der Literatur noch andere Arbeiten zu treffen wie die von A. Teilhaber und C. Löwenthal, die die Frage nur in Bezug auf Trauma behandeln und infolge dieser Betrachtungsweise für unsere Frage nicht ausreichend sind. Man könnte vielleicht nur auf einen Punkt Gewicht legen und zwar, daß das Sarkom im Vergleich zu Carcinomen das jugendliche Alter bei weitem häufiger betrifft.

Mit Bezug auf die Lokalisation der Sarkome findet man unter den 1248 von uns zusammengestellten Fällen:

Blutbildende Organe und Gefäße 74: Lymphdrüsen 59, Knochenmark 1, Leber 11, Milz 2, Vena saphena 1.

Brust und Hals 63: Kehlkopf 2, Lunge 8, Pleura 1, Mediastinum 2, Thorax ohne bes. Angabe 4, Schilddrüse 14, Hals ohne bes. Ang. 32.

Gesicht und Mundhöhle 106: Nase 17, Mundhöhlen ohne bes. Ang. 2, Zunge 3, Lippe 2, Rachen 14, Tonsille 23, Parotis 10, harter Gaumen 4, weicher Gaumen 4, Speicheldrüsen 7, Gesicht ohne bes. Ang. 20.

Harnapparat und Nebenniere 31: Niere 24, Blase 3, Urethra 1, Nebenniere 3.

Geschlechtsorgane 152: Uterus 27, Ovarium und Tuben 50, Cervix 6, Testis 15, Nebenhoden 3, Samenstrang 1, Prostata 3, Parametrium 2, Vagina 6, Vulva 2, Scrotum 1, Mamma 36.

Nervensystem 19: Gehirn 9, Rückenmark 2, Dura mater 2, Nervus ischiadicus 5, Nervus ulnaris 1.

Kopf, Auge, Ohr 58: Augapfel 13, Lid 7, Konjunktiva 2, Tränendrüse 1, Mittelohr 1, Kopf und Ohr 22, Temporalgegend 4, Stirngegend 8.

Verdauungsorgane 82: Magen 8, Gallenblase 2, Darm 17, Mesenterium 5, Netz 7, Pancreas 2, Rectum 6, Meckelsches Divertikel 1, Peritoneum 3, Abdomen ohne bes. Ang. 30, Fossa iliaca 1.

Knochensystem und Gelenke 227: Unterschenkelperiost 3, Oberkiefer 31, Schulterknochen ohne bes. Angabe 9, Orbita 14, Oberschenkelperiost 6, Humerus 10, Ulna 3, Tibia 23, Fibula 6, Femur 21, Unterkiefer 19, Sternum 4, Beckenknochen ohne bes. Angabe 6, Wirbelsäule 2, Rücken 9, Kopf und Gesichtsknochen ohne bes. Ang. 11, Fußknochen 5, Knochen ohne bes. Ang. 3, Ellenbogengelenk 6, Hüftgelenk 5, Kniegelenk 22, Sacroiliacalgelenk 3, Fußgelenk 2, Hand- und Fingergelenk 3, Gelenkkapsel 1.

Muskeln, Sehnen, Fascien, Haut 436: Unterarm 16, Bauchdecken 33, Becken- und Lendengegend 14, Brustmuskulatur 10, Muskeln ohne bes. Ang. 7, Schultermuskeln 10, Unterschenkel 33, Oberschenkel ohne bes. Angabe 80, Oberarm ohne bes. Angabe 21, Rückenmuskulatur 7, Arm ohne bes. Ang. 2, Handsehnen 5, Fascie 8, Fußsehne 1, Hautwarzen 5, Glutaealgegend 15, Inguinalgegend 29, Rücken- und Lendenhaut 13, Fuß- und Zehenhaut 28, Hand- und Fingerhaut 18, Haut ohne bes. Ang. 32, Brusthaut 4, Achselgegend 5, Bauchhaut 3, Bein ohne bes. Angabe 6; ohne weitere Lokalisationsangaben 31.

Hieraus ersehen wir erstens, um auf das Lippensarkom im allgemeinen zurückzukommen, daß die Sarkome mit dieser Lokalisation zu den Raritäten gehören. Von unseren zwei Lippensarkomen ist das eine derselbe Fall, welcher oben beschrieben wurde, das zweite wurde bei einem 43jährigen Manne beobachtet. In der Literatur über Sarkome finden sich 14 Lippensarkome.

Weber will mehrfach Spindelzellensarkome an der Unterlippe gesehen haben; er beschreibt den mikroskopischen und makroskopischen Bau. Die eben erwähnten 14 Fälle sind: ein melanotisches Sarkom der Unterlippe (Bruns); zwei Fälle von Unterlippenangiosarkomen bei einem 36jährigen Manne und bei einer 72jährigen Frau (J. Kolaczek); zwei Fälle von Unterlippensarkomen bei älteren Individuen (der eine war ein 72jähr. Mann) und einen Fall von Oberlippensarkom bei einer 36jährigen Waschfrau (K. O. Weber); über einen Fall von Oberlippensarkom bei einem 21jähr. Manne berichtet W. Mayer, über ein primäres Sarkom der Lippe v. Maunsell; über ein ulceriertes Lymphosarkom der Lippe schreibt J. Darier; ein primäres Lippensarkom bei einem 65jähr. Manne beobachtete S. E. Sweitzer; je ein Oberlippen- und ein Unterlippensarkom kann man in der Statistik von E. Gurlt finden; schließlich sind noch die in der Statistik von A. Machol angeführten zwei Unterlippensarkome zu erwähnen.

Anders verhält es sich mit dem Mund- bzw. Zungensarkom, diese kommen relativ häufiger vor. Unsere Statistik zeigt 5 Mundsarkome, von denen drei der Zunge angehören; von diesen drei Zungensarkomen saß das eine am Zungengrund eines 87jähr. Mannes; die anderen zwei sind je an der Zunge einer 67jährigen Frau und eines halbjährigen Kindes vorgekommen. In der diesbezüglichen Literatur findet man zahlreiche Fälle dieser Mund- und Zungensarkome. So sollen nach der Statistik von O. Rapok unter 141 Sarkomen 56 Fälle im Gesicht vorgekommen sein, was der eben genannte Verfasser ausdrücklich betonen möchte, da nach seiner Ansicht diese Gesichts- und Mundsarkome meistens traumatischen Ursprungs sind, eine Ansicht, welche sich uns auch in unserem Falle aufdrängt (notorisches Trauma, Entstehung der Geschwulst an derselben Stelle, Seltenheit primärer spontaner Sarcome an dieser Stelle). Unter diesen 56 Fällen kommt kein einziges Zungensarkom vor. Ein Zungensarkom und ein Mundsarkom enthält die Statistik von E. Gurlt. Kaufmann beschreibt in seinem Lehr-

buch drei Fälle von Zungensarkom und einen Fall von Mundbodensarkom. Von den drei Zungensarkomen kam das eine bei einem 5monatlichen Kinde am Zungenrücken, das zweite bei einem 7jährigen Mädchen an der Zungenbasis und das dritte bei einem 83jährigen Manne am Zungenrücken, das auf den Kehlkopf übergriff, vor. Das Mundbodensarkom wurde bei einem 39jährigen Manne beobachtet. O. Naegele ist es gelungen, unter 201 Sarkomfällen bei Kindern drei Zungensarkome zu finden. Schleinzer stellte 29 Fälle von Zungensarkomen zusammen. Betke beschreibt ein Zungensarkom bei einem 83jährigen Mann. Stern erwähnt in seiner Arbeit „Zur Kenntnis der malignen Neubildungen im Kindesalter" ein Sarkom am Zungenrande bei einem vierjährigen Kinde. Jacobi hat auch ein Zungensarkom beobachtet. R. Melchior teilt einen Fall von Zungensarkom mit und weist auf die Marionsche Arbeit aus dem Jahre 1894, die 24 Sarkome der Zunge enthält, hin. M. Marullaz berichtet über ein Zungensarkom bei einem $2^1/_2$jähr. Kinde. M. Scheier hat 18 Fälle von Zungensarkomen aus der Literatur zusammengestellt. Butlin fand 5 solche Sarkome. M. Hutchinson berichtet über einen Fall von Lymphosarkom der Zunge. G. E. Shambaugh hat ein Sarkom der Zungenwurzel beobachtet. A. D. Fripp und R. H. Jocelyn beschreiben ebenfalls ein Zungensarkom und analysieren 43 Fälle aus der Literatur. F. Martisimone und L. Cheatle haben auch je ein Zungensarkom mitgeteilt.

Unsere Statistik zeigt weiter, daß das frühe Kindelalter verhältnismäßig selten von Sarkom befallen wird. Diese Tatsache findet auch in der Literatur ihre Bestätigung, indem die Arbeiten von G. Wild, C. Löwenthal, O. Naegele und Stern auf dieselbe hinweisen. Zu einer gleichfalls anerkannten Tatsache endlich gehört weiter im Kindesalter das häufige Vorkommen der angeborenen Sarkome in der Niere. Diese ist zweifellos die einzige Lokalisation der Kindersarkome, die man in allen Literaturstatistiken am häufigsten antrifft. Aber auch unsere Statistik

bestätigt dasselbe da von 24 Nierensarkomen 10 Fälle, also beinahe die Hälfte, die Kinder betrafen.

Zum Schluß fühlt sich der Verfasser sehr verpflichtet, seinem hochverehrten Lehrer, Herrn Geheimrat Professor Dr. Ed. Kaufmann für die gütigen Ratschläge und Überlassung des Materials für diese Arbeit seinen herzlichsten Dank auszusprechen.

Literaturverzeichnis

aller Abhandlungen, die in dieser Arbeit erwähnt sind.

Betke, Die Sarkome der Zunge. — Beitrag zur klin. Chirurgie Bd. 95, 1915.

Burckhardt, L., Beiträge zur klin. Chirurgie Bd. 36.

Butlin, Krankheiten der Zunge. Wien 1887.

Bruns, zit. im Handbuch der allgem. und speziellen Chirurgie, redigiert von Dr. v. Pitha und Dr. Billroth, 1. c. II. 1, S. 480.

Cheatle, L., A case of sarcoma of the tongue – Medical Press 1906, July 4.

Darier, J., Lymphosarcome ulcéré de la lèvre. Annales de dermatol. et de Syphilligr. Tome 2, Avril 1911.

Fripp, A. D., and R. H. Jocelyn Iwan. A case of sarcoma of the tongue with an analysis of 43 preciously recorded cases. – Guy's Hospital reports 1902. Referat: Zentralblatt für Chirurgie 1903.

Gurlt, E., Beiträge zur chirurgischen Statistik. Archiv für klin. Chirurgie Bd. 25 S. 436.

Jakobi, American journal of Obstetrics, 1869.

Kaufmann E., Lehrbuch der speziellen pathologischen Anatomie, VII. und VIII. Aufl. 1922.

Kolaczek, J., Über das Angiosarkom. Deutsche Zeitschrift für Chirurgie. Bd. 9 S. 192,

Machol, A. Die Entstehung von Geschwülsten im Anschluß an Verletzungen. Inaug. Dissert. Straßburg 1900.

Malherbe, Albert, Recherches sur le sarcome Paris, 1904. S. 1615.

Marullaz, M., Ein Sarkom der Zunge, Zentralbl. für allgem. Pathologie und pathol. Anatomie. 16, 24, S. 1991, 1905.

Martisimone, F., Myxosarcoma primitivo della lingua. Referat Zentralbl. für Chirurgie 1904.

Maunsell, R. C. B., Primary sarcome of the lip. Transact. of the Royal Acad. of Ireland, Vol. 18. 1900.

Mayer, W., Beiträge zur Statistik der Lippengeschwülste. Inauguraldissertation, Kiel 1890.

Melchior, R, Sarcome pédiculé de la langue, Rev. de Chir. 1899, Nr. 4.

Löwenthal, C., Über die Traumatische Entstehung der Geschwülste, Arch. für klin. Chirurgie Bd. 49.

Hutchinson, M., Lymphosarcoma of tongue – The Lancet 13. 6. 1885.

Naegele, O., Über Zungensarkom mit bes. Berücks. des Kindesalters, Inauguraldissertation, Kiel 1900.

Rapok, O., Beitrag zur Statistik der Geschwülste. Deutsche Zeitschr. für Chirurgie, Bd. 30, S. 465.

Scheier. M., Über Zungensarkom. Berl. Klin. Wochenschrift 1892.

Shambaugh, G. E., On sarcoma of the rarix linguae, with report of a case — American Journal of the med. sciences 1902, January.

Schleinzer, Lymphosarkom der Zunge. Deutsche Zeitschr. für Chirurgie 109, 1911.

Stern, Zur Kenntnis der malignen Neubildungen im Kindesalter, Deutsche med. Wochenschr. 22, 1892.

Sweitzer, S. E. und Michelson, E. H., Primary sarcome of the upperlip — the Journ. of the American med. Assoc. Bd. 77. 1921.

Teilhaber, A., Der Zusammenhang von stumpfen Trauma mit der Entstehung von Carcinomen und Sarkomen. Deutsche Zeitschr. für Chir. Bd. 110, 1911.

Weber, Die Verletzungen und Krankheiten des Gesichtes.: Inhalt des Dritten Bandes, Abt. 1a Abschnitt 3, Handbuch der Allgemeinen und speziellen Chirurgie, red. von Dr. v. Pitha und Dr. Billroth, 6. Einband, Stuttgart 1866—1873.

Weber, K. O., Chirurgische Erfahrungen und Untersuchungen. Berlin. 1859, S. 369.

Wild, G., Beitrag zur Statistik der Sarkome. Inauguraldiss. München 1891.

Kurve für das männliche Geschlecht

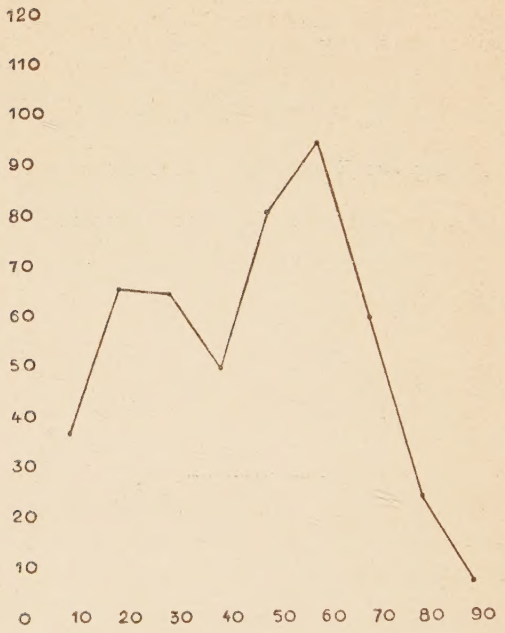

Die Zahlen bedeuten auf der Ordinate die der Fälle, auf der Abscisse die der Jahrzehnte.

Kurve für das weibliche Geschlecht

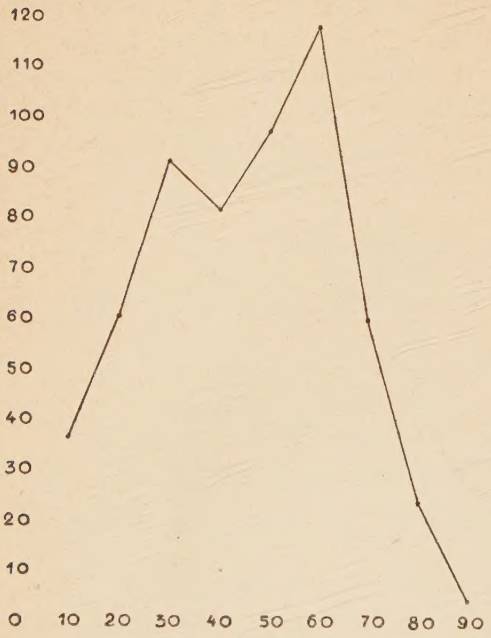

Jedes kleinste Quadrat, in beiden Kurven, gleich einem Lebensjahr, bzw. einem Krankheitsfall.

Lebenslauf.

Ich bin als Mohammedaner in Persien, Teheran am 10. Oktober 1899 geboren. Bis zu meinem 14. Lebensjahr besuchte ich die Schule in Teheran. Von da ab wurde ich nach Moskau geschickt, wo ich die Schule besucht habe. Seit Sommer 1921 studiere ich in Göttingen, wo ich das Physikum und medizinische Staatsexamen bestanden habe.